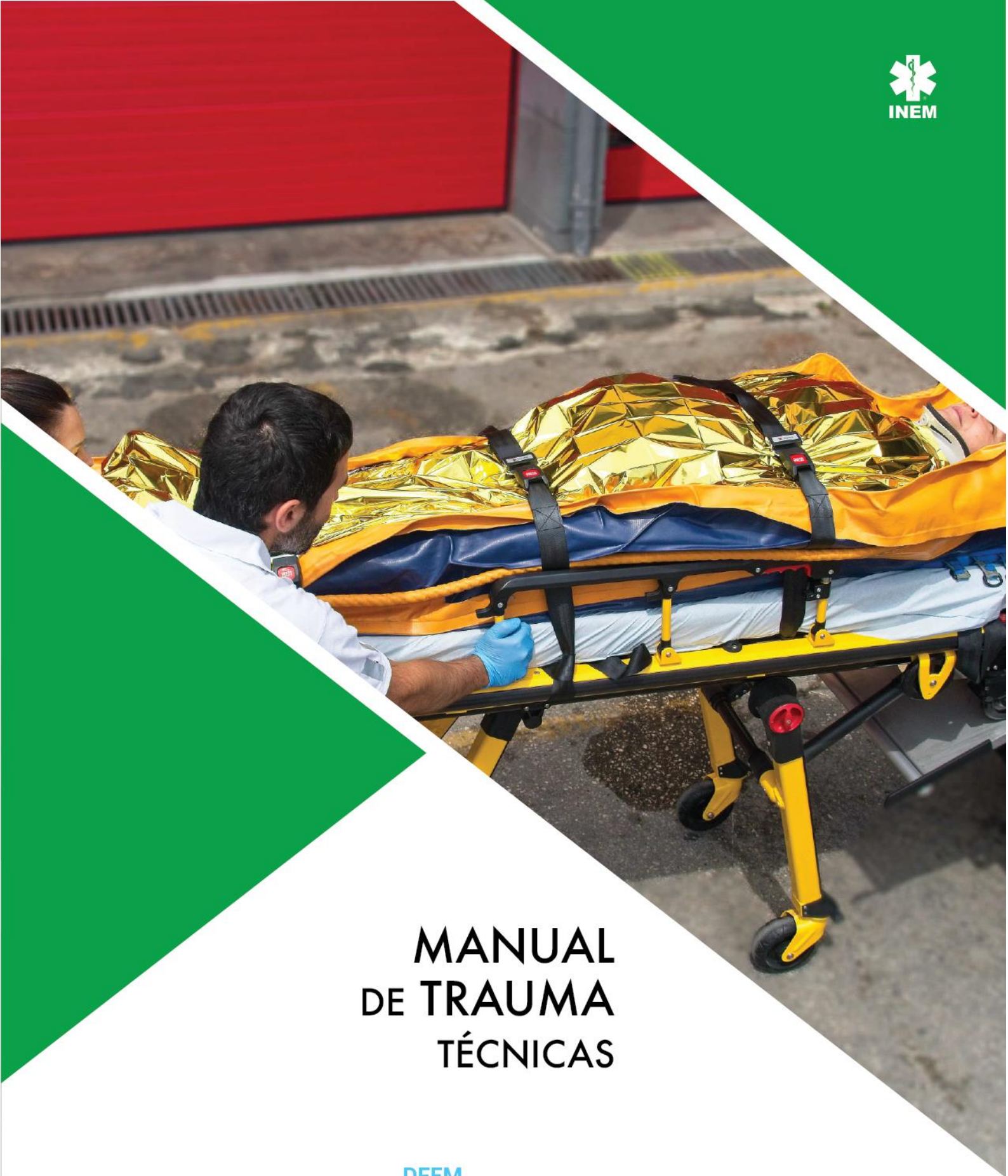



INEM



# MANUAL DE TRAUMA TÉCNICAS

**DFEM**

DEPARTAMENTO  
DE FORMAÇÃO EM  
EMERGÊNCIA MÉDICA



# FICHA TÉCNICA

## TÍTULO

Trauma: Técnicas

## DESIGN e PAGINAÇÃO

INEM – Instituto Nacional de Emergência Médica

GMC – Gabinete de Marketing e Comunicação

## AUTORES

INEM – Instituto Nacional de Emergência Médica

DFEM – Departamento de Formação em Emergência Médica, Responsável: Teresa Pinto

DEM – Departamento de Emergência Médica, Responsável: Fátima Rato

Carla Martins; Clifton Gala; Gabriel Campos; Joana Feu; João Lourenço; João Póvoa; Pedro Vasconcelos

## Revisão

António Gandra; Carlos Raposo; Francisco Abecasis; Guilherme Henriques; Hélder Ribeiro; Inês Pedro; João Nunes; Nuno Marques; Paula Neto.

## Colaboração para registo de imagens

Cláudia Gomes; Hélder Ribeiro; João Nunes; José Cunha; Patrícia Bryant

Agradecimento à corporação de Bombeiros de Camarate pela cedência das instalações.

Versão 3.0 – Jul 2023

© copyright

## ÍNDICE

I.	INTRODUÇÃO.....	6
II.	ESTABILIZAÇÃO CERVICAL MANUAL .....	8
III.	COLAR CERVICAL.....	10
IV.	MACA <i>SCOOP</i> .....	12
V.	ROLAMENTO.....	15
VI.	MACA DE VÁCUO.....	17
VII.	LEVANTAMENTO EM PONTE.....	19
VIII.	EXTRAÇÃO IMEDIATA.....	21
IX.	EXTRAÇÃO .....	23
X.	IMOBILIZAÇÃO EM PLANO DURO .....	25
XI.	AUTOEXTRAÇÃO ASSISTIDA.....	27
XII.	COLETE DE EXTRAÇÃO.....	29
XIII.	REMOÇÃO DO CAPACETE .....	31
XIV.	RESTRIÇÃO DE MOVIMENTOS NA PEDIATRIA .....	34
XV.	CINTO PÉLVICO .....	37
XVI.	TORNIQUETE.....	40
XVII.	PREENCHIMENTO DE FERIDAS.....	43
XVIII.	SIGLAS.....	45
XIX.	REFERÊNCIAS BIBLIOGRÁFICAS.....	46

## ÍNDICE DE FIGURAS

Fig. 1 - Algoritmo de decisão de restrição de movimentos da coluna.....	7
Fig. 2 - Estabilização Cervical .....	8
Fig. 3 - Cabeça em posição neutra .....	8
Fig. 4 - Posicionamento antebraços.....	8
Fig. 5 - Abordagem Lateral .....	8
Fig. 6 - Alinhamento do neuroeixo .....	10
Fig. 7 - Dois tipos de colares cervicais (duas peças e peça única).....	10
Fig. 8 - Alinhamento do tamanho da maca .....	12
Fig. 9 - Alívio lateral da vítima .....	12
Fig. 10 - Estabilização da cintura pélvica .....	12
Fig. 11 - Remoção da maca <i>scoop</i> .....	12
Fig. 12 - Afastamento das peças laterais sincronizado.....	13
Fig. 13 - Rolamento para plano duro .....	15
Fig. 14 - Posicionamento a 90° .....	15
Fig. 15 - Ajuste da maca à vítima.....	17
Fig. 16 - Extração do ar da maca de vácuo .....	17
Fig. 17 - Maca de vácuo lateralizada.....	17
Fig. 18 - Posicionamento dos 4 elementos.....	19
Fig. 19 - Levantamento da vítima.....	19
Fig. 20 - Posicionamento para extração imediata.....	21
Fig. 21 - Posicionamento da vítima já fora da viatura.....	21
Fig. 22 - Extração de vítima a "ângulo zero" .....	23
Fig. 23 - Extração lateral de vítima para o plano .....	23
Fig. 24 - Colocação 3 cintos.....	25
Fig. 25 - Posicionamento do cinto aranha no plano.....	25
Fig. 26 - Fixação da cabeça.....	25
Fig. 27 - Colocação dos cintos cruzados .....	25
Fig. 28 - Colocação de colar cervical.....	27
Fig. 29 - Rotação da vítima para o exterior da viatura.....	27
Fig. 30 - Saída da vítima da viatura com apoio.....	27
Fig. 31 - Posicionamento da vítima após autoextração.....	27
Fig. 32 - Aplicação de colete de extração em espaços confinados.....	29
Fig. 33 - Tipos de capacete .....	31
Fig. 34 - Capacete com sistema EQRS .....	31
Fig. 35 - Estabilização manual do capacete .....	32
Fig. 36 - Inspeção da face e via aérea .....	32
Fig. 37 - Estabilização ântero-posterior.....	32
Fig. 38 - Remoção do capacete .....	32
Fig. 39 - Estabilização da cabeça .....	32
Fig. 40 - Sistema retenção até 13kg.....	34
Fig. 41 - Imobilizador pediátrico .....	35
Fig. 42 - Maca de vácuo.....	35

Fig. 43 - Posição correta <i>SAM Pelvic Sling II</i> ® .....	37
Fig. 44 - Aperto <i>SAM Pelvic Sling II</i> ® .....	37
Fig. 45 - Aplicação sistema de fecho .....	38
Fig. 46 - Fixação da aba ao cinto .....	38
Fig. 47 - Torniquete <i>SAM XT</i> ® .....	40
Fig. 48 - Torniquete <i>C.A.T.</i> ® .....	40
Fig. 49 - Torniquete <i>SOF TT</i> ® .....	41
Fig. 50 - Preenchimento de feridas.....	43

## I. INTRODUÇÃO

Vários sistemas de emergência médica têm atualizado as suas orientações no que diz respeito aos critérios e técnicas utilizadas na restrição de movimentos de coluna em vítimas de trauma. A tentativa de restrição de movimentos da coluna (imobilização) após trauma fechado é uma prática frequente, baseada na convicção histórica, de que esta podia prevenir o surgimento ou o agravamento da lesão vertebromedular.

A maioria das vítimas de trauma abordadas em ambiente pré-hospitalar não tem lesão vertebromedular, sendo a taxa de incidência de lesão vertebromedular cerca de 1%.<sup>1,2</sup>

Esta imobilização é habitualmente feita com recurso a plano duro, colar cervical rígido, apoios laterais de cabeça e cinto tipo aranha<sup>1-4</sup>, que no seu conjunto visam restringir a mobilidade da coluna e prevenir a lesão secundária durante a extração e transporte. Apesar de ser uma prática disseminada com décadas de tradição, as suas potenciais vantagens para os doentes nunca foram cientificamente comprovadas. Em contraste, estão bem descritos os seus efeitos adversos.<sup>1,5,6</sup>

Assim, o uso rotineiro das técnicas de restrição de movimentos da coluna expõem as vítimas, que dela não beneficiam, aos seus efeitos adversos, nomeadamente:<sup>1-4,7-10</sup>

- Maior mortalidade nas vítimas de trauma penetrante, onde apenas 0,01% necessitam de cirurgia de estabilização de lesões vertebro medulares;
- Atraso no início do transporte ao hospital (pelo tempo de execução das técnicas) com aumento da morbimortalidade nas vítimas críticas;
- Potencial aumento da pressão intracraniana em vítimas com traumatismo crânio-encefálico;
  - Dor e desconforto;
  - Agravamento da função respiratória na posição supina (vs. *semi-Fowler* ou *Fowler*<sup>†</sup>);
  - Lesões em vítimas com patologia osteoarticular pré-existente na coluna ao forçar uma posição diferente da de conforto;
  - Úlceras por pressão.

A implementação de novos algoritmos de restrição de movimentos de coluna pode levantar preocupações por parte dos profissionais. Importa por isso reforçar a ideia de que não há evidência que a adoção destes novos algoritmos tenha aumentado a taxa de doentes com lesão medular, incluindo os algoritmos que permitem que as vítimas sejam transportadas em *Fowler* ou *semi-Fowler*, apenas com colar cervical<sup>8</sup>.

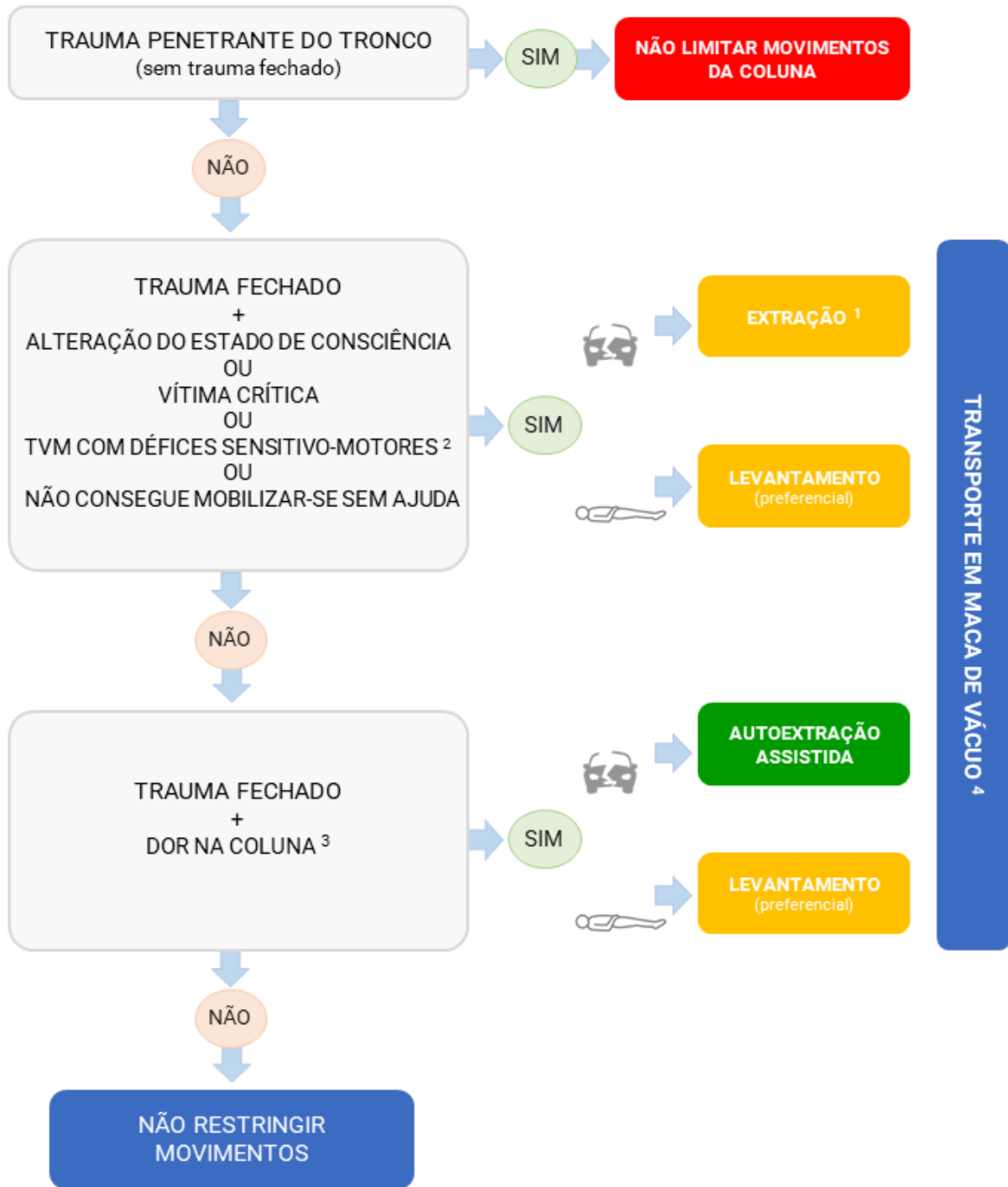
É fundamental que sejam realizados os registos dos procedimentos, no *iTeams*<sup>®</sup> (INEM *tool for emergency alert medical system*) ou no Verbete Nacional de Socorro, para avaliação dos processos e implementação de ações de melhoria.

---

<sup>†</sup>Elevação da cabeceira 35 a 90°



## RESTRIÇÃO DE MOVIMENTOS DA COLUNA EM TRAUMA



<sup>1</sup> Estabilização manual da cabeça, colar cervical e recurso a dispositivos (p.ex. plano duro ou similar), sem atrasar procedimentos de ABC ou início de transporte. Sempre que possível a extração deve ser feita sem rotação do tronco (p.ex. "à retaguarda" ou "ângulo zero").

<sup>2</sup> Dificuldade em apertar as mãos ou movimentar os pés. Alteração na sensibilidade dos membros ou tronco.

<sup>3</sup> A existência de dor à palpação da coluna não deve ser perguntada. Em vez disso deve ser observada a reação da vítima à palpação (p.ex. expressão verbal, facial ou tónus muscular da vítima).

<sup>4</sup> No caso de vítimas com TCE e sinais de hipertensão intracraniana (descida na Escala de Coma de Glasgow  $\geq$  2 pontos, alterações pupilares de novo, hemiparesia, tríade de Cushing) ou durante a abordagem da via aérea, o colar cervical não está recomendado. O transporte deve ser realizado apenas em maca de vácuo com imobilização do frontal.

Fig. 1 - Algoritmo de decisão de restrição de movimentos da coluna

## II. ESTABILIZAÇÃO CERVICAL MANUAL

### Descrição

A técnica de alinhamento e estabilização cervical pode ser efetuada a partir de várias posições, desde que se cumpra o princípio de manter o alinhamento do neuroeixo (nariz-umbigo-pés), em posição ântero-posterior e neutra (sem hiperextensão)

### Procedimento

- Garantir uma posição neutra e alinhada sem tração da cabeça e do pescoço (a força exercida deve ser apenas suficiente para suportar o peso da cabeça);

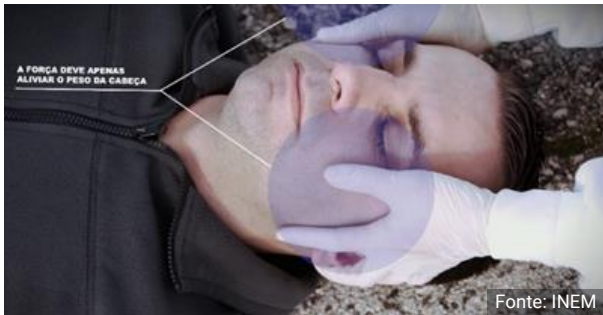

Fig. 2 - Estabilização Cervical

- Assegurar que a cabeça permanece alinhada manualmente em posição neutra, até substituição por dispositivos ou a



Fig. 3 - Cabeça em posição neutra

avaliação revele que não existem critérios de restrição;

- Colocar as mãos abertas, de forma simétrica, sobre estruturas ósseas, sem pressão sobre as partes moles do pescoço (na vítima em decúbito dorsal é possível colocar o 2º dedo sob o ângulo da mandíbula de modo a realizar a elevação da mesma quando necessário);
- Realizar, sempre que possível, a estabilização cervical manual com os antebraços apoiados;



Fig. 4 - Posicionamento antebraços

- Realizar a estabilização cervical manual preferencialmente numa abordagem anterior ou posterior. A abordagem lateral é uma alternativa.

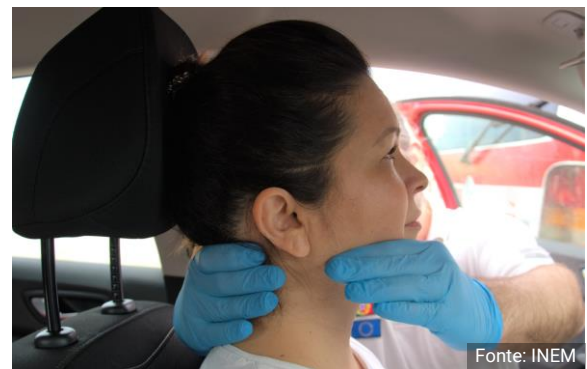


Fig. 5 - Abordagem Lateral



## INDICAÇÕES



- Abordagem de vítimas com suspeita de lesão vertebromedular.

## CONTRAINDICAÇÕES



- Aumento da dor;
- Aparecimento ou agravamento de déficit neurológico durante o alinhamento/estabilização.

## COMPLICAÇÕES



- Não existem complicações descritas.

## INFORMAÇÃO ADICIONAL



- Ao posicionar as mãos lateralmente na cabeça, deve-se ter especial cuidado para que os dedos não causem barreira auditiva.

### III. COLAR CERVICAL

#### Descrição

Dispositivo auxiliar de imobilização mecânica, que minimiza os movimentos ântero-posteriores do pescoço. Por não substituir a estabilização cervical manual, a sua colocação não é uma prioridade e deve ser enquadrada na abordagem da vítima.

#### Procedimento

- Colocar, exclusivamente, depois de garantidos os princípios definidos para a estabilização cervical manual ([ver procedimento](#));
- Colocar apenas em vítimas com alinhamento do neuroeixo (nariz-umbigo-pés);




Fig. 6 - Alinhamento do neuroeixo

- Inspeccionar o pescoço para identificação de lesões e/ou exclusão de contraindicações;
- Remover os adornos e roupas do pescoço;
- Seguir as indicações do fabricante na seleção do tamanho adequado e colocação do respetivo colar cervical.



Fontes: <https://mms.mckesson.com> e [www.physical-sports.co.uk](http://www.physical-sports.co.uk)

Fig. 7 - Dois tipos de colares cervicais (duas peças e peça única)

## INDICAÇÕES



- Vítimas com suspeita de lesão vertebromedular com alinhamento do neuroeixo.

## COMPLICAÇÕES



- Compressão vascular na região cervical, com consequente diminuição do retorno venoso e aumento da PIC (Pressão Intracraniana);
- Aumento da mobilização de C1-C2 causado pela abertura de boca ou abordagem da via aérea.

## CONTRAINDICAÇÕES



- Se agravamento de sinais/sintomas;
- Resistência/impossibilidade de alinhamento;
- Deformação evidente;
- Objeto empalado;
- Oclusão da traqueostomia;
- Hematoma cervical expansivo;
- Fratura complexa.

## INFORMAÇÃO ADICIONAL



- Perante sinais evidentes de TCE grave (alteração de 2 pontos na GCS, hemiparésia, alterações pupilares de novo ou tríade *Cushing*<sup>ii</sup>) deve realizar o transporte sem colar cervical, mantendo o alinhamento da coluna cervical com maca de vácuo ou utilizando os imobilizadores de cabeça.

*Este equipamento carece de desinfecção após a sua utilização. No caso de existir sujidade ou matéria orgânica, esta deverá ser removida previamente, de acordo com as orientações técnicas em vigor.*

<sup>ii</sup> Hipertensão arterial, bradicardia, bradipneia e alterações do ritmo respiratório.

## IV. MACA SCOOP

### Descrição

A maca *scoop* (também denominada de maca de levantamento ou pluma) é utilizada para realizar a transferência da vítima de uma superfície plana para outra (p. ex. chão para maca de vácuo ou maca de vácuo para maca hospitalar), mantendo o alinhamento do neuroeixo (nariz, umbigo, pés).

São necessários pelo menos 3 elementos.

### Procedimento – Colocação

- Garantir a estabilização cervical manual ([ver procedimento](#)) e a colocação de colar cervical ([ver procedimento](#));
- Ajustar o tamanho do dispositivo ao tamanho da vítima, garantindo o seu alinhamento;




Fig. 8 - Alinhamento do tamanho da maca

- Separar as peças laterais do dispositivo e colocar uma de cada lado da vítima;
- Garantir alívio lateral da vítima (não fazer rolamento), com apoio na cintura escapular e cintura pélvica;
- Introduzir a peça lateral até à linha média, repetindo de seguida o procedimento no lado oposto;
- Efetuar estabilização da cintura escapular e encerrar o fecho superior;



Fig. 9 - Alívio lateral da vítima

- Efetuar estabilização da cintura pélvica e encerrar o fecho inferior;
- Fazer levantamento, mantendo a estabilização cervical manual.

### Procedimento – Remoção

#### Técnica 1- lateral

- Efetuar estabilização da cintura escapular e abrir o fecho superior;
- Efetuar estabilização da cintura pélvica e abrir o fecho inferior;
- Retirar as peças laterais, mantendo a estabilização.



Fig. 10 - Estabilização da cintura pélvica



Fig. 11 - Remoção da maca *scoop*

## Técnica 2 – em V

- Efetuar estabilização da cintura escapular e abrir o fecho superior;
- Afastar as peças laterais na parte superior de forma sincronizada e uniforme efetuando uma abertura de 45°, garantindo a estabilização da cintura escapular;
- Proceder à retirada do dispositivo com um movimento descendente até estar fora do contacto com a vítima.



Fig. 12 - Afastamento das peças laterais sincronizado



## INDICAÇÕES



- Transferência da vítima de uma superfície plana para outra, mantendo o alinhamento do neuroeixo.

## CONTRAINDICAÇÕES



- Ausência de superfície plana;
- Utilização em vítimas acima do limite de peso definido pelo fabricante.

## COMPLICAÇÕES



- Não existem complicações descritas.

## INFORMAÇÃO ADICIONAL



- Não se trata de um dispositivo de transporte, apenas de transferência;
- A utilização da técnica de levantamento com maca *scoop* está associada a menor mobilização da coluna em comparação com o rolamento. Por essa razão, deve ser a opção a seguir sempre que a vítima esteja em decúbito dorsal.

*Este equipamento carece de desinfecção após a sua utilização. No caso de existir sujidade ou matéria orgânica, esta deverá ser removida previamente, de acordo com as orientações técnicas em vigor.*

## V. ROLAMENTO

### Descrição

A técnica de transferência de eleição é o levantamento com maca *scoop* ([ver procedimento](#)). Em situações que esta não seja possível, (p. ex. quando a vítima se encontra em decúbito ventral ou lateral), o rolamento é uma técnica de transferência alternativa que pode ser utilizada.

São necessários, no mínimo, 3 elementos para a realização da técnica.

O rolamento ventral pode ser efetuado tanto para o plano duro ou dispositivo similar, desde que mantenha a estabilidade da coluna.

### Procedimento

- Garantir o alinhamento e estabilização cervical, posicionando as mãos na posição final prevista, de forma a manter a estabilização cervical durante o rolamento;
- Alinhar os membros superiores e inferiores;
- Posicionar o plano duro ou dispositivo similar entre os elementos da equipa e o dorso da vítima;
- Distribuir os restantes elementos garantindo no mínimo o apoio das cinturas escapular e pélvica e coxa;

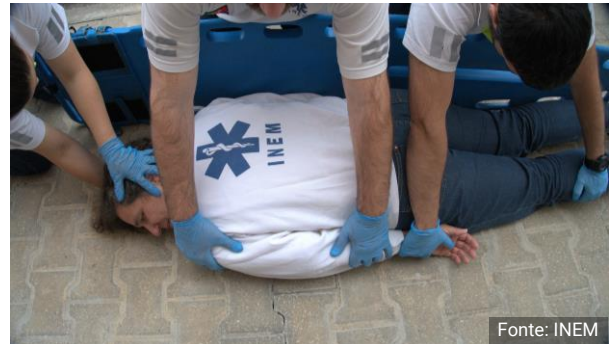

Fig. 13 - Rolamento para plano duro

- Sob coordenação do elemento que está a assegurar a estabilização cervical manual, rolar a vítima num movimento único de encontro ao plano duro ou equivalente, incluindo o membro superior da vítima;



Fig. 14 - Posicionamento a 90°

- Terminar o rolamento com o apoio do plano duro ou equivalente.

## INDICAÇÕES



- Vítimas em decúbito ventral ou lateral.

## CONTRAINDICAÇÕES



- Objeto empalado no dorso. Neste caso o transporte terá de ser feito com a vítima em decúbito ventral ou lateral.

## COMPLICAÇÕES



- Agravamento de lesões durante o rolamento da vítima;
- Dor.

## INFORMAÇÃO ADICIONAL



- O colar cervical é colocado com a vítima já em decúbito dorsal.

*Este equipamento carece de desinfecção após a sua utilização. No caso de existir sujidade ou matéria orgânica, esta deverá ser removida previamente, de acordo com as orientações técnicas em vigor.*

## VI. MACA DE VÁCUO

### Descrição

Dispositivo de eleição recomendado para o transporte de vítimas que necessitem de alinhamento do neuroeixo (nariz-umbigo-pés). Também conhecido por maca *coquille*, permite uma correta moldagem ao corpo da vítima pela ocupação de todos os espaços.

### Procedimento

- Garantir a distribuição uniforme do conteúdo da maca de vácuo;
- Deitar a vítima na maca de vácuo de acordo com o procedimento mais adequado;
- Ajustar a maca de vácuo à vítima, garantindo o preenchimento dos espaços, com especial foco para a cabeça e cinturas escapular e pélvica. A maca de vácuo deve ultrapassar o topo da cabeça;



Fig. 15 - Ajuste da maca à vítima

- Extrair o ar da maca de vácuo, mantendo o ajuste à vítima até finalizar o procedimento;



Fig. 16 - Extração do ar da maca de vácuo

- Havendo necessidade de transporte em maca de vácuo até à maca da ambulância, recomenda-se o uso do plano duro como suporte inferior à mesma (por baixo da maca de vácuo).
- Nas vítimas com depressão de estado de consciência e/ou com vômito/sangue na via aérea, cuja permeabilização eficaz não seja possível com recurso a outros meios (p. ex. aspiração de secreções, entubação endotraqueal), o transporte deve ser feito em maca de vácuo lateralizada até 45°.
- No caso das grávidas a partir das 20 semanas, o transporte deve ser feito com inclinação lateral para a esquerda 15° a 30°, ou deslocando manualmente o útero para a esquerda.

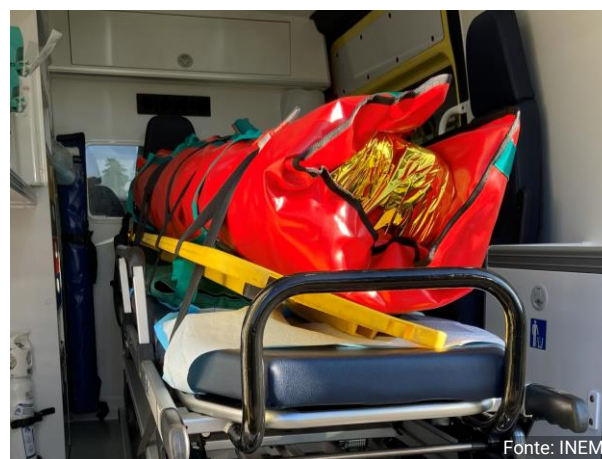

Fig. 17 - Maca de vácuo lateralizada.

## INDICAÇÕES



- Transporte de vítimas de trauma que necessitem de restrição de movimentos de coluna.

## CONTRAINDICAÇÕES



- Não existem contraindicações descritas na utilização deste dispositivo.

## COMPLICAÇÕES



- Não existem complicações descritas na utilização deste dispositivo.

## INFORMAÇÃO ADICIONAL



- A maca de vácuo poderá requerer nova extração do ar, durante o transporte, para a manutenção da sua rigidez;
- Se necessário, o plano duro pode ser utilizado por baixo da maca de vácuo para manter a sua estabilidade.

*Este equipamento carece de desinfeção após a sua utilização. No caso de existir sujidade ou matéria orgânica, esta deverá ser removida previamente, de acordo com as orientações técnicas em vigor.*



## VII. LEVANTAMENTO EM PONTE

### Descrição

Técnica de recurso que permite o levantamento da vítima em bloco, sendo necessários 5 elementos.

### Procedimento

- Garantir a estabilização cervical manual ([ver procedimento](#)) e, se indicado, a aplicação de colar cervical ([ver procedimento](#));
- Colocar as mãos nas axilas da vítima e a cabeça junto ao ombro do elemento que efetua a estabilização cervical manual;
- Colocar as mãos na cintura pélvica e apoiar o ombro no elemento da frente;



Fig. 18 - Posicionamento dos 4 elementos

- Colocar as mãos no terço médio da perna e colocar o ombro no elemento da frente;

- Levantar a vítima de forma coordenada, em bloco, para o dispositivo de imobilização, idealmente inserido pelos pés da vítima até à posição correta;




Fig. 19 - Levantamento da vítima

- Baixar a vítima ao dispositivo utilizado;
- Elevar o dispositivo na extremidade inferior, eliminando a inclinação da vítima;
- Iniciar a retirada dos elementos de baixo para cima e em direções opostas.

## INDICAÇÕES



- Quando não é possível a utilização de maca *scoop* (p.ex. terreno irregular e escadas).

## CONTRAINDICAÇÕES



- Sempre que exista possibilidade de utilização de maca *scoop*.

## COMPLICAÇÕES



- Risco de agravamento de lesões durante o levantamento da vítima.

## INFORMAÇÃO ADICIONAL



- Preferencialmente, deve ser utilizada a maca de vácuo. Não sendo possível, colocar em maca *scoop* (fechada) antes da transferência para a maca de vácuo;
- Dependendo das condições, o plano duro pode ser utilizado por baixo da maca de vácuo para manter a sua estabilidade;
- São necessários elementos treinados para que o levantamento seja uniforme.

*Este equipamento carece de desinfeção após a sua utilização. No caso de existir sujidade ou matéria orgânica, esta deverá ser removida previamente, de acordo com as orientações técnicas em vigor.*

## VIII. EXTRAÇÃO IMEDIATA

### Descrição

Técnica utilizada em situações muito específicas que permite a extração imediata da vítima para um local seguro e/ou o acesso a vítimas em peri-paragem ou em paragem cardiorrespiratória (PCR). Esta técnica também é conhecida por chave de *Rautek*.

### Procedimento

- Garantir que a vítima não se encontra presa a estruturas fixas (p.ex. pedais ou cinto de segurança);
- Posicionar-se lateralmente à vítima, passar o braço sob a axila e efetuar a estabilização cervical manual, fixando o maxilar inferior;
- Passar o outro braço sob a outra axila da vítima e segurar o antebraço ou o cinto;
- Levantar, rodar e retirar a vítima, arrastando-a para um local seguro;
- Deitar a vítima, assegurando a estabilidade da cervical durante todo o procedimento.



Fig. 20 - Posicionamento para extração imediata




Fig. 21 - Posicionamento da vítima já fora da viatura

## INDICAÇÕES



- Vítima em PCR ou em risco de vida iminente perante situações que comprometam a segurança (p. ex. risco de fogo ou explosão, risco de colapso, ambiente hostil, exposição a tóxicos).

## CONTRAINDICAÇÕES



- Existência de recursos e condições que permitam outra técnica de extração.

## COMPLICAÇÕES



- Estatura da vítima *versus* capacidade do operacional;
- Risco de agravamento de lesões.

## INFORMAÇÃO ADICIONAL



- Caso exista um segundo elemento, poderá ajudar na execução da técnica apoiando os membros inferiores.

*Este equipamento carece de desinfecção após a sua utilização. No caso de existir sujidade ou matéria orgânica, esta deverá ser removida previamente, de acordo com as orientações técnicas em vigor.*

## IX. EXTRAÇÃO

### Descrição

A extração de vítimas com alteração do estado de consciência, críticas ou que possuam lesões que não permitem a saída pelos próprios meios é realizada com o plano duro até à maca da ambulância.

Ao optar pelo uso do plano duro, é necessário adotar passos que levem o mais precocemente à transferência da vítima para maca de vácuo. Os princípios da técnica de extração orientam-se pelo alinhamento do neuroeixo (nariz-umbigo-pés) e pela limitação de movimentos de torção do tronco.

### Procedimento

A extração deve ser preferencialmente realizada sem haver rotação do tronco, mantendo o alinhamento do neuroeixo. Assim sendo, sempre que a vítima esteja sentada dentro da viatura e seja tecnicamente possível, a forma mais eficaz de manter este alinhamento é a extração a “ângulo zero” ou “extração à retaguarda”. No entanto, perante uma vítima crítica deve ser privilegiada a extração mais célere (p.ex. lateral). Ambas as técnicas assentam nos seguintes pontos:

- Garantir a estabilização cervical manual ([ver procedimento](#)) e a colocação de colar cervical ([ver procedimento](#));
- Garantir o suporte do tronco e manter a estabilização cervical manual;
- Deitar o banco ou solicitar corte das costas do mesmo (na extração a “ângulo zero”);

- Garantir que os pés não estão presos;
- Colocar o plano duro o mais próximo possível da vítima;
- Deslizar ou rodar a vítima para o plano com controlo da cervical e da cintura escapular colocando as mãos sob as axilas;
- Extrair a vítima no plano duro para a maca de ambulância;



Fonte: Scandinavian Journal of Trauma, Resuscitation and Emergency Medicine volume 30, Article number: 7 (2022)

Fig. 22 - Extração de vítima a “ângulo zero”



Fonte: INEM

Fig. 23 - Extração lateral de vítima para o plano

- Se a vítima for não crítica e o transporte à unidade hospitalar for superior a 10 min, proceder ao transporte em maca de vácuo ([ver procedimento](#)).



## INDICAÇÕES



- Extração da vítima da viatura na presença de alteração do estado de consciência, vítima crítica, ou se as lesões da mesma não permitirem a saída pelos próprios meios (autoextração).

## CONTRAINDICAÇÕES



- Vítimas sem indicação para restrição de movimentos de coluna (p. ex. vítimas de trauma penetrante do tronco sem trauma fechado associado);
- Vítimas a quem se aplique a autoextração.

## COMPLICAÇÕES



- Risco de agravamento de lesões.

## INFORMAÇÃO ADICIONAL



- A extração é uma técnica que exige que todos os intervenientes estejam treinados.

*Este equipamento carece de desinfeção após a sua utilização. No caso de existir sujidade ou matéria orgânica, esta deverá ser removida previamente, de acordo com as orientações técnicas em vigor.*

## X. IMOBILIZAÇÃO EM PLANO DURO

### Descrição

Procedimento para imobilização mecânica da vítima no plano duro, com imobilizadores de cabeça e 3 cintos. Nos casos em que a vítima tenha de ser transportada em plano duro em terrenos inclinados/instáveis (p. ex. ultrapassar obstáculos, subir ribanceira), que condicionem a segurança da imobilização, deve ser usado o cinto “aranha”.

### Descrição

- Na opção dos 3 cintos, aplicar um ao nível do tórax (região subaxilar), um na cintura pélvica e um imediatamente acima da articulação do joelho;
- Assegurar que o cinto do tórax é ajustado, mas não impede a expansão torácica;

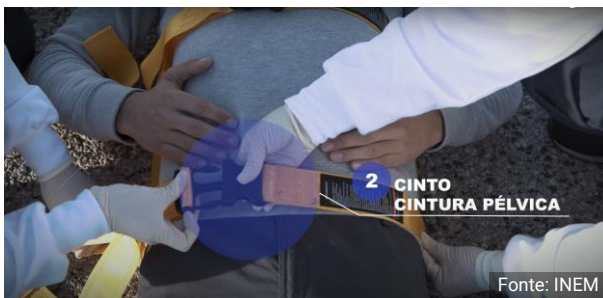

Fig. 24 - Colocação 3 cintos

- Na opção do cinto aranha, aplicar a ordem: ombros, tórax, cintura pélvica, acima da articulação do joelho e na zona da articulação tibiotársica;

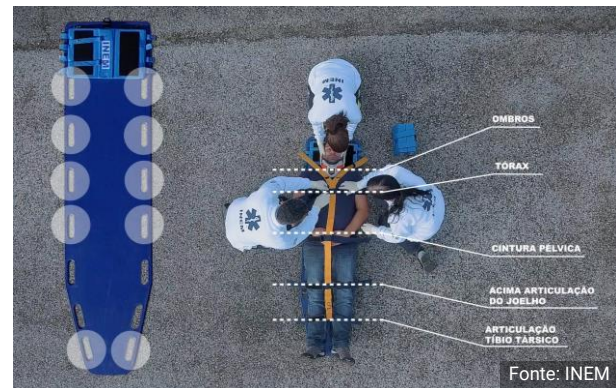


Fig. 25 - Posicionamento do cinto aranha no plano

- Garantir que os imobilizadores de cabeça ficam justos à cabeça e ombros;
- Colocar as cintas de fixação dos imobilizadores na região frontal e no mento, respetivamente.



Fig. 26 - Fixação da cabeça

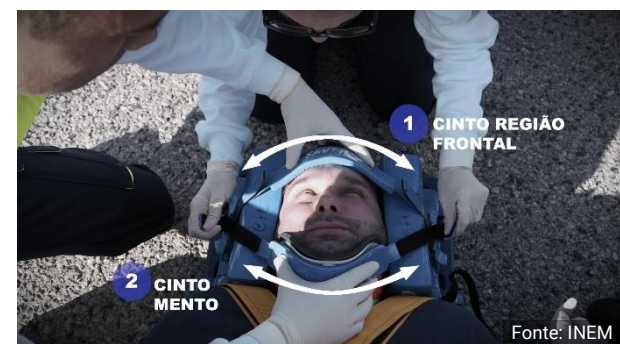

Fig. 27 - Colocação dos cintos cruzados

## INDICAÇÕES



- Realizada em vítimas críticas que tenham sido extraídas com plano duro e que não sejam transferíveis para maca vácuo com o objetivo de minimizar o tempo no local.

## CONTRAINDICAÇÕES



- Transportes de vítimas não críticas com duração superior a 10min;
- Vítima com trauma penetrante do tronco.

## COMPLICAÇÕES



- Potencial compromisso da via aérea por aumento do risco de aspiração;
- Risco de agravamento da função respiratória na posição supina;
- Ocorrência de lesões em vítimas com patologia osteoarticular pré-existente;
- Dor e desconforto;
- Lesões por pressão.

## INFORMAÇÃO ADICIONAL



- A base dos imobilizadores de cabeça deve estar previamente colocada no plano duro;
- Os 3 cintos permitem uma imobilização mais rápida em relação ao cinto aranha.

*Este equipamento carece de desinfecção após a sua utilização. No caso de existir sujidade ou matéria orgânica, esta deverá ser removida previamente, de acordo com as orientações técnicas em vigor.*

## XI. AUTOEXTRAÇÃO ASSISTIDA

### Descrição

As várias técnicas usadas na extração têm pouco suporte científico, resultam em tempos prolongados no local e provocam maior mobilização da coluna, quando comparadas com a autoextração assistida. Assim sendo, a autoextração assistida está indicada na vítima consciente, não crítica, sem déficit sensitivo-motor, com dor na coluna e capaz de sair pelos próprios meios<sup>11-14</sup>.

### Procedimento

- Em caso de dor na região cervical, garantir a estabilização cervical manual ([ver procedimento](#)) e a colocação de colar cervical ([ver procedimento](#));

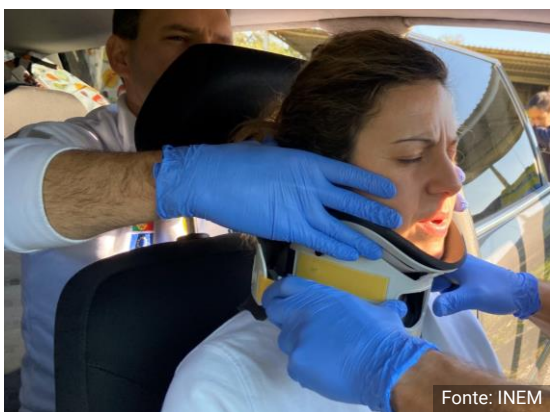

Fig. 28 - Colocação de colar cervical

- Solicitar que a vítima mantenha a cabeça o mais imóvel possível durante o procedimento;
- Disponibilizar ajuda próxima da vítima durante todo o processo;
- Pedir que movimente o pé mais próximo da porta para fora da viatura e que se chegue um pouco à frente no banco;
- Solicitar que rode lentamente no sentido da porta colocando o outro pé no chão;



Fig. 29 - Rotação da vítima para o exterior da viatura



Fig. 30 - Saída da vítima da viatura com apoio

- Acompanhar a vítima de perto até se deitar na maca de vácuo ([ver procedimento](#)).

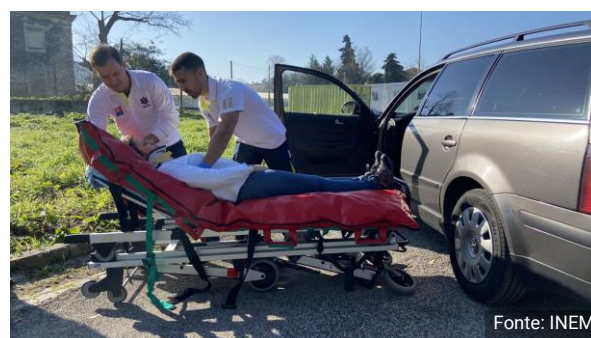

Fig. 31 - Posicionamento da vítima após autoextração

## INDICAÇÕES



- Vítima consciente, não crítica, sem déficit sensitivo-motor, com dor na coluna, capaz de sair pelos próprios meios.

## CONTRAINDICAÇÕES



- Vítima com alteração do estado de consciência;
- Vítima crítica.

## COMPLICAÇÕES



- Não existem complicações descritas.

## INFORMAÇÃO ADICIONAL



- O transporte da vítima deve ser efetuado em maca de vácuo com alinhamento do neuroeixo (nariz-umbigo-pés).

*Este equipamento carece de desinfecção após a sua utilização. No caso de existir sujidade ou matéria orgânica, esta deverá ser removida previamente, de acordo com as orientações técnicas em vigor.*



## XII. COLETE DE EXTRAÇÃO

### Descrição

Dispositivo com flexibilidade horizontal e rigidez vertical que permite a imobilização da cabeça, pescoço e tronco da vítima sentada (p. ex. espaços confinados, poços ou locais similares), sendo necessários 3 elementos para a sua colocação.

No âmbito dos acidentes rodoviários, a sua utilização está contraindicada por provocar maior mobilização da coluna e maior dispêndio de tempo<sup>6,11,13</sup>.

### Procedimento

- Garantir a estabilização cervical manual ([ver procedimento](#)) e a colocação de colar cervical ([ver procedimento](#));
- Criar espaço entre as costas da vítima e a respetiva zona de apoio, permitindo a observação da região posterior do tronco;
- Segurar o colete de extração pelas abas laterais e colocá-lo encostado ao dorso da vítima, ajustando de forma simétrica as abas às axilas da vítima;
- Fixar dois cintos do tronco, começando pelo cinto do meio e depois o cinto inferior;
- Avaliar a necessidade de preencher espaços da curvatura cervical com a almofada existente para o efeito;
- Proceder à imobilização da cabeça com as cintas de fixação cruzadas, aplicando primeiro a frontal e depois a do mento;
- Colocar os cintos dos membros inferiores, fazendo-os deslizar até à raiz da coxa e fixá-los na aba contralateral;
- Fixar o cinto superior do tronco permitindo a expansão torácica e reajustar todos os cintos se necessário;

- Iniciar a remoção da vítima de forma coordenada, utilizando as alças de elevação;
- Manter os membros inferiores da vítima em flexão até que seja possível aliviar os cintos dos membros inferiores;
- Transportar a vítima em maca de vácuo ([ver procedimento](#)).




Fig. 32 - Aplicação de colete de extração em espaços confinados

## INDICAÇÕES



- Vítima consciente, não crítica, que se encontre em espaço confinado, com déficit neurológico e incapaz de sair pelos próprios meios.

## CONTRAINDICAÇÕES



- Vítima com critérios para extração rápida ou autoextração;
- Vítima sem déficit neurológico;
- Vítima crítica.

## COMPLICAÇÕES



- Maior consumo de tempo no local;
- Agravamento da função respiratória na posição supina;
- Aumento de risco de ocorrência de lesões em vítimas com patologia osteoarticular pré-existente;
- Dor e desconforto.

## INFORMAÇÃO ADICIONAL



- A colocação deste dispositivo deve ser suspensa em caso de agravamento da situação clínica da vítima.

*Este equipamento carece de desinfecção após a sua utilização. No caso de existir sujidade ou matéria orgânica, esta deverá ser removida previamente, de acordo com as orientações técnicas em vigor.*

## XIII. REMOÇÃO DO CAPACETE

### Descrição

Existem diversos tipos de capacete, com diferentes características. Para a remoção do capacete é fundamental ter presente as principais diferenças entre os vários tipos de capacete para que a remoção seja adequada e segura. Antes de iniciar a remoção do capacete é imprescindível avaliar qual o tipo de capacete a remover.



**Integral:** cobre toda a cabeça com uma barra de queixo fixa. Este design oferece o mais alto nível de proteção.

**Trail ou offroad:** tem o mesmo design do capacete integral com queixo alongado e viseira. Permite a utilização simultânea de óculos de proteção, p. ex. para a prática de motocross.



**Modular:** cobre toda a cabeça com uma barra de queixo móvel. A barra de queixo pode ser usada em posições abertas ou fechadas. Proteção do queixo apenas quando a barra está fixada na posição de fechada.



**Aberto:** cobre parte da cabeça, o rosto está exposto e não há proteção do queixo.



Fig. 33 - Tipos de capacete

### Emergency Quick Release System (EQRS):

É um sistema disponível em alguns capacetes que permite às equipas de emergência retirar as almofadas do interior, permitindo ganhar espaço e facilitando a sua adequada remoção.

Identifica-se por fitas vermelhas na parte inferior do capacete, habitualmente com a indicação "pull".



Fig. 34 - Capacete com sistema EQRS

### Procedimento

O procedimento deve ser seguido tendo em consideração os diferentes tipos de capacete e mecanismos de segurança incorporados.

A vítima consciente pode dar indicações das especificidades do capacete e sobre o procedimento de remoção.

Independentemente do tipo de capacete a remoção deve ser realizada por 2 operacionais em articulação.

- Garantir a estabilização manual do capacete. As mãos devem ser colocadas de forma a não impedir a abertura da viseira;



Fig. 35 - Estabilização manual do capacete

- Abrir a viseira, inspecionar a face e a via aérea, libertar/cortar precintas existentes no capacete;



Fig. 36 - Inspeção da face e via aérea

- Puxar o EQRS (quando aplicável);
- Realizar a estabilização cervical manual ([ver procedimento](#)), colocando uma mão no mento e a outra na região occipital;




Fig. 37 - Estabilização ântero-posterior

- Iniciar a remoção do capacete, colocando os dedos entre o capacete e a cabeça da vítima;
- Realizar o menor número de movimentos ântero-posteriores possível, informando a passagem da pirâmide nasal e a saída do capacete;



Fig. 38 - Remoção do capacete

- Estabilizar a cabeça em posição neutra.

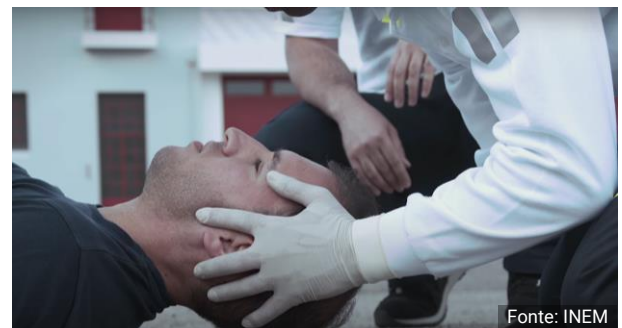


Fig. 39 - Estabilização da cabeça



## INDICAÇÕES



- Vítima com suspeita de trauma vertebromedular.

## CONTRAINDICAÇÕES



- Objeto empalado na face ou no crânio que impeça a remoção do capacete.

## COMPLICAÇÕES



- Possível agravamento de lesões de crânio e coluna cervical.

## INFORMAÇÃO ADICIONAL



- Poderá existir informação clínica relevante disponível no capacete.

*Este equipamento carece de desinfecção após a sua utilização. No caso de existir sujidade ou matéria orgânica, esta deverá ser removida previamente, de acordo com as orientações técnicas em vigor.*



## XIV. RESTRIÇÃO DE MOVIMENTOS NA PEDIATRIA

### Descrição

A idade e a dificuldade de comunicação não devem ser um fator decisor na implementação ou não de medidas de restrição de movimentos.

É importante restringir o movimento da coluna cervical durante a abordagem inicial, devendo assumir-se que a criança politraumatizada apresenta uma lesão da coluna cervical principalmente se tiver lesão da cabeça, pescoço ou alteração do estado de consciência.

### 1. Estabilização Cervical

A estabilização da cervical deve ser assegurada se a criança vítima de trauma apresentar:

- Dor cervical;
- Torcicolo;
- Défices sensitivo-motores;
- GCS < 15.

Existem vários tamanhos de colares cervicais pediátricos para ser possível selecionar qual é o mais adequado às características da vítima.

As crianças com menos de dois anos têm o pescoço muito curto e a adaptação do colar é difícil. No entanto, deve ser considerada a sua colocação se suspeita de lesão vertebromedular. Caso o posicionamento do colar condicione a expansão torácica, devem ser ponderadas alternativas como p. ex. toalhas ou materiais equivalentes.

Antes da colocação do colar cervical, os seguintes riscos devem ser ponderados:

- Possibilidade de agravar uma fratura ou luxação cervical, se aplicado incorretamente (p. ex. tamanho inadequado);
- Possibilidade de a criança ficar mais agitada, provocando mais movimentos da coluna;
- Possibilidade de causar rigidez e dor no pescoço, dificultando e aumentando o tempo de avaliação e de restrição de movimentos;
- Possibilidade de aumento da pressão intracraniana em crianças com traumatismo crânio encefálico.

### 2. Sistema de retenção de crianças

- A restrição de movimentos da criança pode ser realizada no sistema de retenção de crianças, devendo ser efetuado o preenchimento de espaços com utilização de material disponível nas ambulâncias (p. ex. ligaduras e compressas);




Fig. 40 - Sistema retenção até 13kg

- Se o sistema de retenção de crianças estiver danificado, não tiver arnês de fixação ou a criança apresentar critérios de gravidade, a mesma deve ser removida para uma superfície plana e estável onde serão prestados os cuidados emergentes e transportada numa maca de vácuo.

### 3. Imobilizador pediátrico

- O Imobilizador Pediátrico ou *Pedi-loc*<sup>®</sup> tem como objetivo manter a estabilidade da coluna vertebral em crianças com suspeita de TVM, estando indicado para crianças com menos de 30Kg e com altura superior a 60cm e inferior a 120cm;
- A aplicação incorreta do cinto da região pélvica pode dificultar a ventilação, que na criança é predominantemente abdominal. O cinto deve ser aplicado sobre as cristas ilíacas com os mesmos cuidados na aplicação do que o cinto torácico do adulto;
- Se for utilizada a técnica de rolamento (p. ex. vítima em decúbito ventral) para colocar no imobilizador pediátrico, primeiramente deve ajustar-se a posição correta do cinto abdominal, cuja parte superior deve ficar sobre as cristas ilíacas da criança.



Fonte: sklepmedyczny24.net

Fig. 41 - Imobilizador pediátrico

### 4. Plano duro pediátrico

- O Plano duro pediátrico tem como objetivo manter a estabilidade da coluna vertebral em crianças com suspeita de TVM, estando indicado para crianças com menos de 1,50m. Este deve ser usado para remoção da vítima até à maca de vácuo.



Fonte: be-safe.co.za

Fig. 42 - Maca de vácuo

Está contraindicada a utilização do cinto de fixação sobre o mento nas crianças mais pequenas, tendo em conta que pode provocar obstrução da via aérea por pressão sobre os tecidos moles da região submentoniana.

## INDICAÇÕES



- Sempre que exista trauma e um dos seguintes:
  - dor cervical;
  - défices sensitivo-motores;
  - alteração do estado de consciência;
  - vítima crítica.

## CONTRAINDICAÇÕES



- Criança não colaborante com a imobilização que corra o risco de agravamento das lesões existentes.

## COMPLICAÇÕES



- Agitação gerada pela imobilização.

## INFORMAÇÃO ADICIONAL



- A restrição de movimentos da coluna da criança pode ser feita no seu próprio sistema de retenção (se estiver íntegro), imobilizador pediátrico ou maca de vácuo.

*Este equipamento carece de desinfeção após a sua utilização. No caso de existir sujidade ou matéria orgânica, esta deverá ser removida previamente, de acordo com as orientações técnicas em vigor.*

## XV. CINTO PÉLVICO

### Descrição

Os operacionais devem suspeitar de fratura pélvica em todas as situações em que a cinemática e a clínica da vítima (sinais de choque ou alteração do estado de consciência) o sugiram. Nestas situações está contraindicada a palpação de bacia e deve proceder-se à estabilização da bacia com recurso à colocação de cinto pélvico.<sup>15-17</sup>

A estabilização da bacia com um cinto pélvico deve ser encarada como um método de controlo de hemorragia e por isso recomenda-se a sua aplicação o mais precocemente possível.<sup>18,19</sup>

Os dois dispositivos de uso mais frequente e mais estudados são o *SAM Pelvic Sling®* (*SAM Medical Products, Newport, OR, EUA*) e o *T-POD®* (*Bio Cybernetics International, La Verne, CA, EUA*).

### Técnica *SAM Pelvic Sling II®*

- Remover objetos dos bolsos;
- Identificar e estabilizar a região trocânica;
- Juntar/alinhar os membros inferiores e fixá-los distalmente com ligadura ou adesivo;
- Introduzir o *SAM Pelvic Sling®* pela zona posterior aos joelhos e deslizar em movimentos lentos na diagonal na até à posição correta (face preta em contacto com a vítima);



Fig. 43 - Posição correta *SAM Pelvic Sling II®*

- Inserir a correia preta na fivela e simultaneamente e de forma simétrica puxar a correia e a precinta;
- Continuar a puxar em direções opostas até se ouvir um "click";
- Manter a mesma tensão enquanto se prende, com o velcro, a correia ao cinto pélvico. É normal ouvir um segundo "click" depois de prender a correia;



Fig. 44 - Aperto *SAM Pelvic Sling II®*

- Registrar a hora a que foi aplicado o dispositivo no *iTeams®* ou Verbetes Nacional de Socorro.

## Técnica *TPOD*<sup>®</sup>

- Remover objetos dos bolsos;
- Identificar e estabilizar a região trocântérica;
- Juntar/alinhar os membros inferiores e fixá-los distalmente com ligadura ou adesivo;
- Introduzir o *TPOD*<sup>®</sup> pela zona posterior aos joelhos e deslizar em movimentos lentos na diagonal até ficar posicionado por baixo da pélvis (região trocântérica);
- Dobrar o cinto até deixar um espaço entre as faces de 15 a 20cm;
- Aplicar o sistema de fecho "*Velcro-backed Mechanical Advantage Pulley System*" em cada face do cinto;

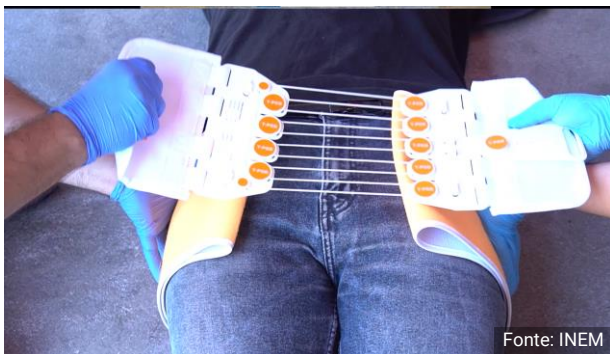

Fig. 45 - Aplicação sistema de fecho

- Puxar devagar a aba do sistema criando compressão circunferencial;
- Prender a aba ao cinto;

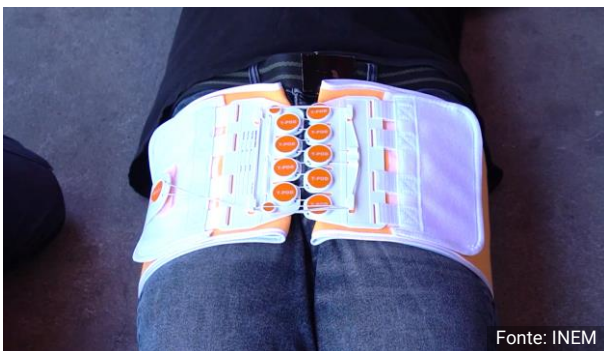

Fig. 46 - Fixação da aba ao cinto

- Registrar a hora a que foi aplicado o dispositivo no *iTeams*<sup>®</sup> ou Verbetes Nacional de Socorro.



## INDICAÇÕES



- Vítima com mecanismo de lesão sugestivo de trauma abdominopélvico fechado de alta cinética associado a um dos seguintes critérios:
  - sinais de choque;
  - GCS<13 ou VDS;
  - dor/deformação pélvica;
  - lesão distrativa.

## CONTRAINDICAÇÕES



- Objeto empalado na zona pélvica;
- Fratura colo do fémur isolada.

## INFORMAÇÃO ADICIONAL



- Como dispositivo de controlo de hemorragia, o cinto pélvico deverá ser colocado durante a abordagem inicial, logo que identificada indicação para o seu uso;
- A pesquisa da instabilidade da bacia deve ser omitida, devendo a suspeita de fratura ser induzida pela cinemática e pela clínica apresentada.

## COMPLICAÇÕES



- Risco de agravamento da lesão, quando colocado fora da região trocantérica;
- Lesão por pressão se for mantido durante muito tempo.

## XVI. TORNIQUETE

### Descrição

A hemorragia associada à maioria das feridas pode ser controlada por compressão local direta.<sup>20</sup> No entanto, quando existe hemorragia incontrolável das extremidades, incluindo por lesão penetrante, explosão ou amputação traumáticas, o torniquete é um método simples e eficaz de controlo de hemorragia exsanguinante potencialmente fatal.<sup>20-22</sup>

O uso de torniquetes em ambiente pré-hospitalar é seguro e eficaz e está associado a uma taxa de sucesso de 98,7%<sup>23</sup>.

### Técnica SAM X7<sup>®</sup>

- Quando identificado o local da hemorragia deve colocar-se o torniquete cerca de 5cm acima. Caso não se identifique (p. ex. muito sangue, muita roupa), deve colocar-se na raiz do membro;
- Inserir a extremidade da correia na abertura e de seguida puxar com força até travar. Mantendo a tensão, prender a correia uma na outra de forma que fique segura com o velcro. Não cobrir a barra de torção;
- Rodar a barra de torção até a hemorragia parar;
- Prender a barra de torção no clip existente;
- Reconfirmar se a hemorragia parou. Se necessário deve apertar-se mais ou colocar um segundo torniquete acima do primeiro respeitando a mesma técnica;

- Passar a correia entre o clip cobrindo a barra de torção. Prender com a tira de velcro existente. Registrar a hora de aplicação no dispositivo e no *iTeams*<sup>®</sup> ou Verbete Nacional de Socorro.

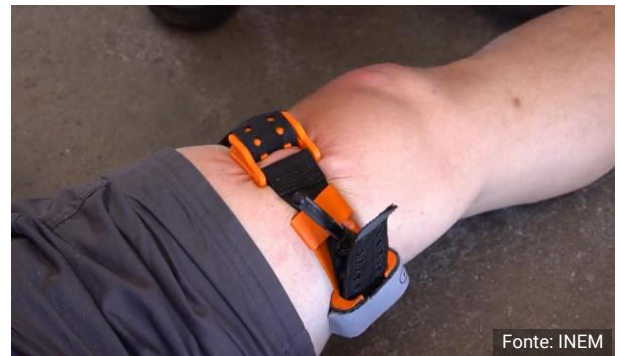

Fig. 47 - Torniquete SAM X7<sup>®</sup>

### Técnica C.A.T.<sup>®</sup>

- Quando identificado o local da hemorragia deve colocar-se o torniquete cerca de 5cm acima; Caso não se identifique (p. ex. muito sangue, muita roupa), deve colocar-se na raiz do membro;
- Passar a extremidade do torniquete pela fivela e puxar até ficar justa e fixar com o velcro;
- Rodar a barra de torção até a hemorragia parar;

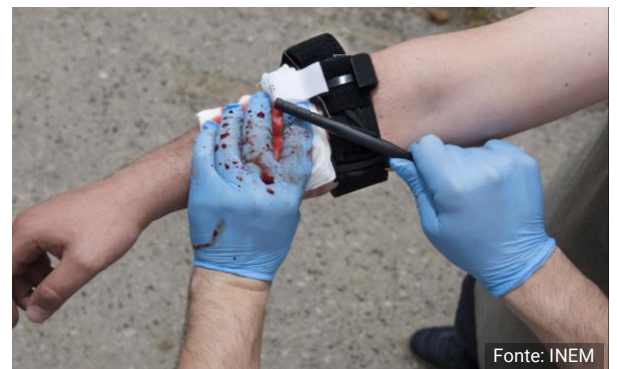
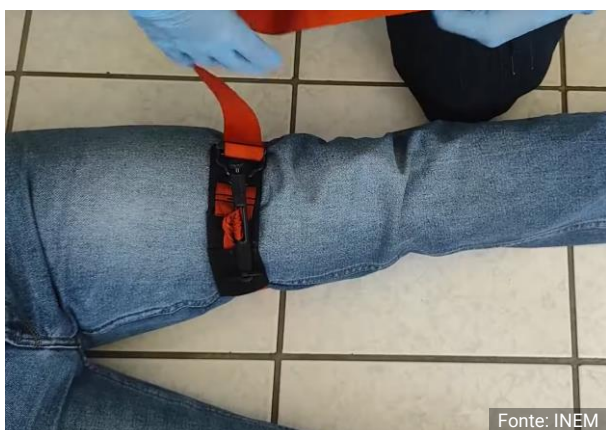
Fig. 48 - Torniquete C.A.T.<sup>®</sup>

- Prender a barra de torção no clip existente;
- Reconfirmar o controlo da hemorragia. Se necessário deve apertar-se mais ou colocar um segundo torniquete acima do primeiro respeitando a mesma técnica;
- Fechar o clip com a tira de velcro; Registrar a hora de aplicação no dispositivo e no *iTeams*<sup>®</sup> ou Verbete Nacional de Socorro.

### Técnica *SOF TT*<sup>®</sup>

- Quando identificado o local da hemorragia deve colocar-se o torniquete cerca de 5cm acima. Caso não se identifique (p. ex. muito sangue, muita roupa) deve colocar-se na raiz do membro;
- Prender o clip e puxar a correia até ficar justa;
- Rodar a barra de torção até a hemorragia parar;
- Prender a barra de torção no clip existente e no anel de bloqueio;
- Reconfirmar o controlo da hemorragia. Se necessário deve apertar-se mais ou colocar um segundo torniquete acima do primeiro respeitando a mesma técnica;
- Registrar a hora de aplicação no dispositivo e no *iTeams*<sup>®</sup> ou Verbete Nacional de Socorro.



Fonte: INEM

Fig. 49 - Torniquete *SOF TT*<sup>®</sup>

## INDICAÇÕES



- Hemorragia incontrolável das extremidades;
- Situação multivítimas em que os recursos humanos são insuficientes para controlar hemorragias exsanguinantes com compressão direta.

## CONTRAINDICAÇÕES



- Hemorragias passíveis de serem eficazmente controladas por compressão direta.

## COMPLICAÇÕES



- Dor;
- Risco de lesão neurológica (transitória/permanente);
- Risco de lesão de reperfusão.

## INFORMAÇÃO ADICIONAL



- Não aplicar em cima de articulações (ineficaz).

## XVII. PREENCHIMENTO DE FERIDAS

### Descrição

Quando a aplicação do torniquete não é viável (p. ex. hemorragias juncionais), incluindo por lesão penetrante, o uso de agentes hemostáticos constitui um método simples e eficaz de controlo de hemorragia exsanguinante e, por isso, potencialmente fatal.<sup>21,23,24</sup> No pré-hospitalar, os agentes hemostáticos podem reduzir potencialmente a morbidade e mortalidade através do controlo precoce da hemorragia.<sup>25</sup> Devem ser precavidas eventuais alergias a estes fármacos.

### Técnica compressa *ChitoSam*<sup>®</sup>

- Identificar o local de hemorragia;
- Aplicar compressão direta na ferida com compressa esterilizada;
- Quando identificada a fonte da hemorragia (arterial, venosa) deve fazer-se pressão dirigida a essa zona;
- Abrir o pacote de *ChitoSam*<sup>®</sup> e retirar a compressa;
- Inserir a compressa de *ChitoSam*<sup>®</sup> o mais profundo possível na ferida de forma contínua, preenchendo todo o espaço;
- Se necessário, continuar com um segundo pacote de *ChitoSam*<sup>®</sup> ou na ausência deste, com compressas esterilizadas até a ferida estar completamente preenchida. Se a ferida foi preenchida corretamente, a superfície da ferida deve sentir-se rígida à palpação. A chave para o controlo da hemorragia é um preenchimento exaustivo da ferida de

forma a comprimir eficazmente os vasos que sangram;

- Aplicar pressão firme pelo menos durante 3 min;
- De seguida, fixar as compressas com ligadura compressiva;
- Registrar a hora de aplicação no *iTeams*<sup>®</sup> ou Verbete Nacional de Socorro.

### Técnica compressa *QuikClot*<sup>®</sup>

- Identificar o local de hemorragia;
- Aplicar a compressa diretamente na fonte de hemorragia, exercendo compressão direta. Se ferida penetrante, pode utilizar-se a compressa para preencher o trajeto da lesão. Pode ser necessário mais de uma compressa;
- Aplicar compressão manual durante 5min ou até a hemorragia estar controlada;
- De seguida, fixar as compressas com ligadura compressiva;
- Registrar a hora de aplicação e no *iTeams*<sup>®</sup> ou Verbete Nacional de Socorro.

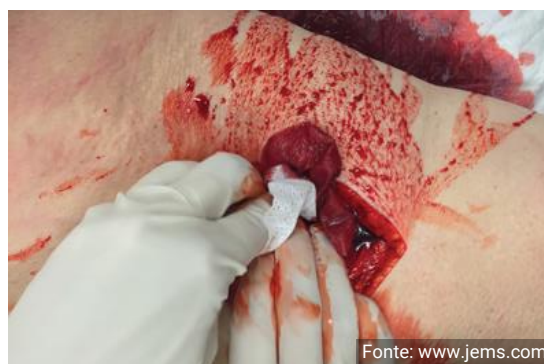

Fig. 50 - Preenchimento de feridas



## INDICAÇÕES



- Hemorragia localizada em área juncional em que a compressão manual direta não é eficaz.

## CONTRAINDICAÇÕES



- Hemorragia da via área, ocular e torácica;
- Hemorragia abdominal com exposição de órgãos.

## COMPLICAÇÕES



- Risco de infecção.

## INFORMAÇÃO ADICIONAL



- Na ausência de compressas hemostáticas, devem ser utilizadas compressas de gaze do maior tamanho disponível para efetuar o preenchimento da ferida com hemorragia exsanguinante, respeitando os mesmos princípios de aplicação.

## XVIII. SIGLAS

**C.A.T.** Combat Application Tourniquet

**DEM** Departamento de Emergência Médica

**DFEM** Departamento de Formação em Emergência Médica

**EQRS** *Emergency Quick Release System*

**GCS** Escala de Coma de Glasgow

**GMC** Gabinete de Marketing e Comunicação

**INEM** Instituto Nacional de Emergência Médica

**iTeams®** - INEM *tool for emergency alert medical system*

**PIC** Pressão Intracraniana

**PCR** Paragem Cardiorrespiratória

**TCE** Traumatismo Crânio-Encefálico

**TVM** Trauma vertebromedular

## XIX. REFERÊNCIAS BIBLIOGRÁFICAS

1. Maschmann C, Jeppesen E, Rubin MA, Barfod C. New clinical guidelines on the spinal stabilisation of adult trauma patients – consensus and evidence based. *Scand J Trauma Resusc Emerg Med.* 2019;27(1):77. doi:10.1186/s13049-019-0655-x
2. Serigano O, Riscinti M. Cervical Spine Motion Restriction After Blunt Trauma. *Academic Emergency Medicine.* 2021;28(4):472-474. doi:10.1111/acem.14134
3. Feller R, Furin M, Alloush A, Reynolds C. EMS Immobilization Techniques. *StatPearls.* Published online October 3, 2022. Accessed May 4, 2023. <https://pubmed.ncbi.nlm.nih.gov/29083568/>
4. Kane E, Braithwaite S. Spinal Motion Restriction. *StatPearls.* Published online 2022. Accessed May 4, 2023. <https://pubmed.ncbi.nlm.nih.gov/32491646/>
5. Kreinest M, Gliwitzky B, Schüler S, Grützner PA, Münzberg M. Development of a new Emergency Medicine Spinal Immobilization Protocol for trauma patients and a test of applicability by German emergency care providers. *Scand J Trauma Resusc Emerg Med.* 2016;24(1):71. doi:10.1186/s13049-016-0267-7
6. Kornhall DK, Jørgensen JJ, Brommeland T, et al. The Norwegian guidelines for the prehospital management of adult trauma patients with potential spinal injury. *Scand J Trauma Resusc Emerg Med.* 2017;25(1):2. doi:10.1186/s13049-016-0345-x
7. White IV CC, Domeier RM, Millin MG. EMS Spinal Precautions and the Use of the Long Backboard – Resource Document to the Position Statement of the National Association of EMS Physicians and the American College of Surgeons Committee on Trauma. *Prehospital Emergency Care.* 2014;18(2):306-314. doi:10.3109/10903127.2014.884197
8. Castro-Marin F, Gaither JB, Rice AD, et al. Prehospital Protocols Reducing Long Spinal Board Use Are Not Associated with a Change in Incidence of Spinal Cord Injury. *Prehospital Emergency Care.* 2020;24(3):401-410. doi:10.1080/10903127.2019.1645923
9. Prasarn ML, Hyldmo PK, Zdziarski LA, et al. Comparison of the Vacuum Mattress versus the Spine Board Alone for Immobilization of the Cervical Spine Injured Patient. *Spine (Phila Pa 1976).* 2017;42(24):E1398-E1402. doi:10.1097/BRS.0000000000002260
10. Luscombe MD. Comparison of a long spinal board and vacuum mattress for spinal immobilisation. *Emergency Medicine Journal.* 2003;20(5):476-478. doi:10.1136/emj.20.5.476
11. Engsberg JR, Standeven JW, Shurtleff TL, Eggars JL, Shafer JS, Naunheim RS. Cervical Spine Motion during Extrication. *J Emerg Med.* 2013;44(1):122-127. doi:10.1016/j.jemermed.2012.02.082

12. Nutbeam T, Fenwick R, May B, et al. Assessing spinal movement during four extrication methods: a biomechanical study using healthy volunteers. *Scand J Trauma Resusc Emerg Med.* 2022;30(1):7. doi:10.1186/s13049-022-00996-5
13. Dixon M, O'Halloran J, Cummins NM. Biomechanical analysis of spinal immobilisation during prehospital extrication: a proof of concept study. *Emergency Medicine Journal.* 2014;31(9):745-749. doi:10.1136/emered-2013-202500
14. Nutbeam T, Kehoe A, Fenwick R, et al. Do entrapment, injuries, outcomes and potential for self-extrication vary with age? A pre-specified analysis of the UK trauma registry (TARN). *Scand J Trauma Resusc Emerg Med.* 2022;30(1):14. doi:10.1186/s13049-021-00989-w
15. Shlamovitz GZ, Mower WR, Bergman J, et al. How (Un)Useful is the Pelvic Ring Stability Examination in Diagnosing Mechanically Unstable Pelvic Fractures in Blunt Trauma Patients? *Journal of Trauma: Injury, Infection & Critical Care.* 2009;66(3):815-820. doi:10.1097/TA.0b013e31817c96e1
16. Hsu SD, Chen CJ, Chou YC, Wang SH, Chan DC. Effect of Early Pelvic Binder Use in the Emergency Management of Suspected Pelvic Trauma: A Retrospective Cohort Study. *Int J Environ Res Public Health.* 2017;14(10):1217. doi:10.3390/ijerph14101217
17. van Leent EAP, van Wageningen B, Sir Ö, Hermans E, Biert J. Clinical Examination of the Pelvic Ring in the Prehospital Phase. *Air Med J.* 2019;38(4):294-297. doi:10.1016/j.amj.2019.04.004
18. Shackelford SA, Hammesfahr R, Morissette DM, et al. The Use of Pelvic Binders in Tactical Combat Casualty Care: TCCC Guidelines Change 1602 7 November 2016. *Journal of Special Operations Medicine.* 2017;17(1):135. doi:10.55460/1WLZ-MKW4
19. Bakhshayesh P, Boutefnouchet T, Tötterman A. Effectiveness of non invasive external pelvic compression: a systematic review of the literature. *Scand J Trauma Resusc Emerg Med.* 2016;24(1):73. doi:10.1186/s13049-016-0259-7
20. NICE - National Institute for Health and Care Excellence. Major trauma: assessment and initial management NICE guideline. 2016;NG39. Accessed May 15, 2023. [www.nice.org.uk/guidance/ng39](http://www.nice.org.uk/guidance/ng39)
21. Spahn DR, Bouillon B, Cerny V, et al. The European guideline on management of major bleeding and coagulopathy following trauma: fifth edition. *Crit Care.* 2019;23(1):98. doi:10.1186/s13054-019-2347-3
22. Cornelius B, Campbell R, McGauly P. Tourniquets in Trauma Care: A Review of Application. *Journal of Trauma Nursing.* 2017;24(3):203-207. doi:10.1097/JTN.0000000000000290
23. Zietlow JM, Zietlow SP, Morris DS, Berns KS, Jenkins DH. Prehospital Use of Hemostatic Bandages and Tourniquets: Translation From Military Experience to Implementation in Civilian Trauma Care. *Journal of Special Operations Medicine.* 2015;15(2):48. doi:10.55460/1P70-3H9D
24. Güven HE. Topical hemostatics for bleeding control in pre-hospital setting: Then and now. *Turkish Journal of Trauma and Emergency Surgery.* Published online 2017. doi:10.5505/tjtes.2017.47279

25. Littlejohn LF, Devlin JJ, Kircher SS, Lueken R, Melia MR, Johnson AS. Comparison of Celox-A, ChitoFlex, WoundStat, and Combat Gauze Hemostatic Agents Versus Standard Gauze Dressing in Control of Hemorrhage in a Swine Model of Penetrating Trauma. *Academic Emergency Medicine*. 2011;18(4):340-350. doi:10.1111/j.1553-2712.2011.01036.x

### Fontes Imagens

- Vídeos técnicas de trauma INEM;
- Vídeos Via Verde Trauma INEM;
- Fotografias INEM;
- Algumas imagens presentes neste documento foram retiradas de páginas eletrónicas de acesso livre, sendo por este facto, difícil reconhecer a sua autoria. Neste sentido, o INEM encontra-se disponível através do contacto [aprender@inem.pt](mailto:aprender@inem.pt)





**SEDE**  
Rua Almirante Barroso, 36  
1000-013 Lisboa  
Tel.:213 508 100

[www.inem.pt](http://www.inem.pt) | [inem@inem.pt](mailto:inem@inem.pt)

